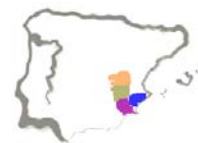

# **XXX Reunión de Servicios de Medicina Interna del Sureste**

*Alcói, Viernes 4 de Junio de 2010*



**Organiza Sección de Medicina Interna del Hospital  
Verge dels Liris de Alcoy (Alicante):**

**Dr. Antonio Pastor Jordá.**

*Jefe Servicio Medicina Interna.*

**Dr. Vicente Giner Galvañ.**

*FEA Sección Medicina Interna. Responsa de Docencia e Investigación.*

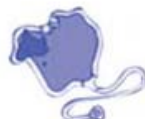**Carmina Ferrando Soler.**

*Administrativa Sección Medicina Interna.*

Aval científico de la Sociedad de Medicina Interna de la Comunidad Valenciana (SVMi), Sociedad de Medicina Interna de la Región de Murcia (SMIRM) y Sociedad de Medicina Interna de Madrid-Castilla La Mancha (SOMIMACA).

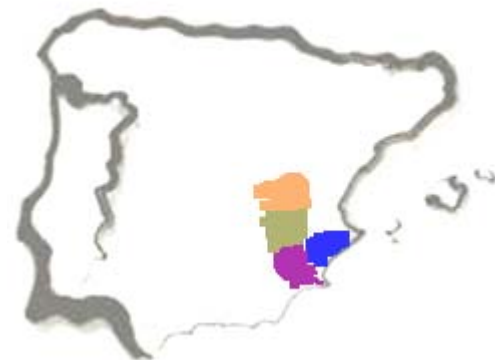Colaboran  
Laboratorio Esteve S.A. y Excelentísimo Ayuntamiento de Alcoy.

Solicitada acreditación a la EVES (Escuela Valenciana de Estudios de la Salud).





# Casos Clínicos





## Mujer con infecciones de repetición.

*Sabina Gregorio Molina* (R1 Medicina Familia<sup>1</sup>), *Vicente Giner Galvañ*<sup>1</sup>, *Álex Magán*<sup>2</sup>, *María José Esteban Giner*<sup>1</sup>, *Silvia Martínez Tudela*<sup>1</sup>, *José Antonio Morant Ciscar*<sup>1</sup>, *Tomás Fco. Marco Domingo*<sup>1</sup>, *Antonio Pastor Jordá*<sup>1</sup>.

Servicios de Radiodiagnóstico<sup>2</sup> y Medicina Interna<sup>1</sup>. **Hospital Verge dels Lliris. Alcoi (Alacant).**

E-mail: [pastor\\_ant@gva.es](mailto:pastor_ant@gva.es), [giner\\_vicgal@gva.es](mailto:giner_vicgal@gva.es)

Fax: 966 528 867.

**Motivo de consulta:** Mujer de 73 años que consulta por fiebre de 15 día de evolución.

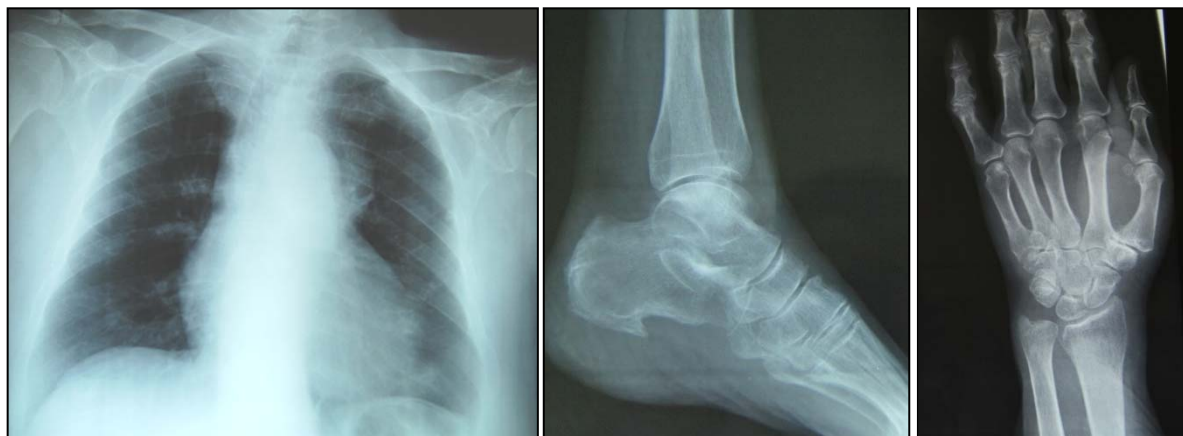**Antecedentes Personales:** Liquen plano oral diagnosticado en Agosto de 2005 y confirmado histológicamente en Marzo de 2006, con evolución progresiva a pesar de la toma de ciclosporina. Candidiasis orofaríngea en relación con antibioterapia pautada por su médico de cabecera en por infecciones de vías respiratorias altas de repetición en los meses previos. Determinaciones esporádicas de presión arterial elevada en tratamiento. Cuadro sincopal en 1998 por probable hipotensión farmacológica. Dislipemia sin tratamiento farmacológico. Anemia microcítica ferropénica en tratamiento con sales de hierro. Artropatía degenerativa. No hábitos tóxicos ni alergias conocidas. Tratada con prazosina 1 mg/día, ciclosporina 50 mg/12 h, sales de Fe y AINEs.

**Enfermedad actual:** Ingresa en Abril de 2006 por cuadro febril de 15 días de evolución, resistente a antibioterapia empírica ambulatoria con amoxicilina-clavulánico 875/125 mg 1-1-1. Durante el ingreso se objetiva leucocituria y hemocultivos positivos para *H Influenzae tipo III*, pautándose antibioterapia con ceftriaxona 1gr/24h ev, quedando apirética tras 6 días de tratamiento. Durante el ingreso la paciente presenta caída accidental con dolor en muñeca y tobillo izquierdos que requieren inmovilización. Se remite a domicilio con el diagnóstico de bacteriemia de foco urinario quedando pendiente de completar estudio. A las tres semanas del alta inicial la paciente vuelve a consultar por dolor, rubor e impotencia a nivel de tobillo izquierdo además de fiebre.

**Exploración Física:** Temperatura 39,2°C. Buen estado general. Lesiones blanquecinas que ocupan toda la cavidad oral sugestiva de liquen plano asociado a candidiasis orofaríngea que impiden la ingesta. No adenopatías ni masas palpables. Exploraciones cardiopulmonar y abdominal anodinas. Dolor, rubor y calor a nivel de tobillo izquierdo.

### Exploraciones complementarias:

- **Radiología simple:**





- **Analítica:** Destaca Leucocitos 4,3 miles/ $\mu$ L (Neutrofilos 83%), Hemoglobina 9,4g/dL, Hematocrito 28,3%, Hierro 7  $\mu$ g/dL, Ferritina 475 ng/dL, Transferrina 160 mg/dL, Saturación Transferrina 3%, Test de sangre oculta en heces positivo, PCR 32,9 mg/dL, VSG 120 mm/h, LDH 1.238 U/L. Marcadores tumorales, incluida  $\beta$ -2 microglobulina negativos. Proteínas Totales 5,1 g/dL (6,4-8,3): Albúmina 1,79 g/dL (3,2-5,3),  $\alpha$ -1 globulinas 0,85 g/dL (0,27-0,73),  $\alpha$ -2 globulinas 1,41 g/dL (0,54-1,24),  $\beta$ -globulinas 0,66 g/dL (0,5-1,09),  $\gamma$ -globulinas 0,39 g/dL (0,67-1,62).
- **Artrocentesis tobillo izquierdo:** Salida de material purulento. Cultivo positivo para *H. Influenzae Tipo III*.
- **Microbiología:** Serologías VIH, VHB y C negativas.

La revisión de los cultivos del actual ingreso y el acaecido un mes antes pusieron de manifiesto el crecimiento en hemocultivos *H. Influenzae tipo III con idéntico antibiograma*. Tras la reconsideración de datos del anterior y presente ingreso se solicitaron una prueba analítica y de imagen que nos dieron el diagnóstico final.



## Una diarrea rebelde con causa.

*M<sup>a</sup> Carmen Pacheco Castellanos (R1 Medicina Interna), José Miguel Seguí, María Gracia, Jorge Peris, Pedro Esteve, Pablo Roig, Eva López-Calleja y Jaime Merino.*

Servicio de Medicina Interna. **Hospital Universitario de San Juan (Alicante).**

E-mail: [josemissegui@hotmail.com](mailto:josemissegui@hotmail.com)

**Motivo de consulta:** Diarrea a estudio.

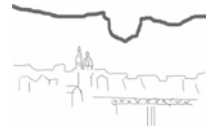**Antecedentes personales:** Tiroiditis de Hashimoto. Tratamiento habitual: levotiroxina 75 µg/día y omeprazol 20 mg/día.

**Enfermedad actual:** Mujer de 61 años con diarrea de 1 mes de evolución, líquidas, amarillentas, sin productos patológicos, entre 5 y 10 diarias precedidas de dolor cólico, sin náuseas ni vómitos, interfiriendo el descanso nocturno. Nunca melenas, rectorragia ni hematemesis. No diarreas en la juventud ni antecedentes de intolerancia a la leche. No casos familiares ni compartidos. Pérdida involuntaria de 11 Kg de peso desde agosto de 2007, con astenia intensa sin anorexia. No cefalea. No prurito. Ingresada en nuestro Servicio en enero de 2008 por una deposición líquida al día, con sensación distérmica sin escalofríos y artromialgias generalizadas con gonalgia izquierda. No viajes exóticos. Desde la juventud, distensión abdominal por abundantes gases que le hacía cambiar de ropa con distintas tallas a lo largo del mismo día.

**Exploración física:** Peso 42 Kg, temperatura 36,2 °C, presión arterial 100/60 mmHg, IMC 17,44 Kg/m<sup>2</sup>, frecuencia respiratoria 16 rpm, frecuencia cardíaca 78 lpm. Emaciación bitemporal. No adenopatías. No macroglosia ni hipertrofia gingival. Cardiopulmonar normal. Abdomen no doloroso, en ausencia de masas o megalias. Miembros inferiores sin alteraciones. Vitiligo en antebrazos y piernas e hiperpigmentación en espalda (máculas). Amiotrofia distal en miembros superiores.

### Exploraciones complementarias:

- **Análítica:** Anemia ferropénica, descenso Quick, trombocitosis, PCR 7-10 g/dL, VSG 2-46 mm 1<sup>a</sup> h, TSH 12-16, proteinograma normal, elevación de anticuerpos antiTPO y antiTiroglobulina, ANA (+) 1/160, elevación de β2 microglobulina (resto marcadores tumorales negativos), PTH, VIP y 5-HT negativos, Anticuerpos antiendomiso y antiTG2 negativos(-), Mantoux/Booster negativo.
- **Estudio cualitativo de heces:** Incremento de grasas. Leucocitos, cultivo bacteriano, BAAR, parásitos y toxina clostridium negativos.
- **Serologías:** VIH, Brucella, VEB, CMV, VHB, VHC, Leishmania y RPR negativas.
- **TAC tórax-abdomen-pelvis:** Paniculitis mesentérica. Adenopatías (>1,4 cm). Importante engrosamiento de intestino delgado y colon derecho.
- **ETT:** Normal.
- **Pancolonoscopia:** Normal (no se realizan biopsias).
- **PET/TAC:** Negativo para malignidad.
- **Tránsito esófago-gastro-intestinal:** Pliegues engrosados difusamente (yeyuno y más íleon).
- **Frotis de sangre periférica:** Sombras de Gumprecht y linfocitosis absoluta. Linfomonocitosis.



- **Fibrogastroscoopia:** atrofia de mucosa duodenal. Biopsia: atrofia subtotal-total VI con cambios inflamatorios en lámina propia.

Se solicitan pruebas complementarias para establecer el diagnóstico final y ulterior tratamiento.



## Varón de 72 años con Síndrome Constitucional a estudio.

*Susana Abad Collado* (Médica Adjunta), *M<sup>a</sup> Isabel Serrano Mateo*, *Manuel Priego Valladares*, *Ana García Herola*, *Enrique Linares Albert*, *Eva González Escoda*, *Blanca Escrivá Cerrado*, *Sonia Fuentes Luri*.  
Servicio de Medicina Interna. **Hospital San Vicente del Raspeig (Alicante)**.  
E-mail: [sabadcollado@collado.net](mailto:sabadcollado@collado.net)  
Fax: 965 690 703.

**Motivo de consulta:** Varón 72 años que consulta por astenia, anorexia y pérdida ponderal de 6-7 kg de 6 meses de evolución.

**Antecedentes personales:** No DM. No HTA. No dislipemias. Fumador 52 años/paquete. No cardiopatías. No broncopatías. Antecedentes de Carcinoma de colon intervenido hacía 17 años con QT+RT en remisión actual desde entonces.

**Exploración física:** Consciente y orientado. Normocoloreado. Normohidratado. No bocio. No adenopatías. No ingurgitación yugular. Presión arterial 151/70 mmHg. Temperatura 36.5°C. Frecuencia cardíaca 75 lpm. Eupneico. Peso 49 kg; Talla: 175 cm. IMC 16 Kg/m<sup>2</sup>. Ruidos cardíacos rítmicos, sin soplos. Murmullo vesicular pulmonar conservado, sin roncus ni crepitantes. Abdomen llando y depresible, no doloroso a la palpación. No signos peritonismo. Peristaltismo conservado. Extremidades: No edemas no signos trombosis venosa profunda. Neurológico sin hallazgos.

### Exploraciones complementarias:

- **Hemograma:** Hb10,5 g/dL, Hto 31%, VCM 84 fL, leucocitos 10.500/mL (50% N, 39%L), plaquetas 312.000/mL.
- **Bioquímica:** Glucosa 83 mg/dL, Urea 31 mg/dL, Creatinina 0,7 mg/dL, Na<sup>+</sup> 127 mEq/L, K<sup>+</sup> 5 mEq/L, Colesterol 157 mg/dL, Triglicéridos 77 mg/dL, GOT 10 U/L, GPT 15 U/L, Fosfatasa Alcalina 80 U/L, Vitamina B12 307 pg/mL, Folato 7,5 ng/mL, TSH 3 mU/L, Quick 74 %, APTT 40".
- **Microbiología:** Serología VIH negativa. Serología VHB/VHC positiva. Mantoux Negativo.
- **Marcadores tumorales:** CEA 7,2 ng/mL,  $\alpha$  Fetoproteína 1,1 UI/mL, CA 19.9 11,5 UI/mL,  $\beta$ 2 Microglobulina 2.155  $\mu$ g/L, CYFRA 21-1 1,7 ng/mL, PSA 0,7 ng/mL.
- **Radiografía simple de tórax:** ICT normal. No infiltrados. Senos costofrénicos libres.
- **Electrocardiograma:** RS 75 lpm sin alteraciones de la repolarización ni conducción auriculoventricular.
- **Fibrogastroscopia:** Hernia hiato. Duodenitis erosiva moderada.

Se solicitaron pruebas que permitieron llegar al diagnóstico final.





## Lesión cutánea, infiltrados pulmonares y ceguera en paciente con Colitis Ulcerosa.

*Irene Cantero Arteaga* (R2 Medicina Interna), *Mónica Pacheco Martínez*, *Sara Pérez Moyano*, *María Lourdes Pesce*, *Emma Muñoz Pérez*, *Reyes Pascual Pérez*, *Pedro Férriz Moreno*.  
Servicio de Medicina Interna. **Hospital Virgen de la Salud. Elda (Alicante)**.  
E-mail: irene.cantero82@hotmail.com

**Motivo de consulta:** Mujer de 71 años que ingresa por lesiones cutáneas.

**Antecedentes personales:** No alergias medicamentosas conocidas. Obesidad. No IQ. Colitis ulcerosa diagnosticada en Febrero de 2005 con actividad moderada-severa, que requirió tratamiento con corticoides y mesalazina y en remisión clínica hasta Noviembre de 2009, cuando comenzó con nuevo brote de su enfermedad que remitió con aumento de dosis de mesalazina e instauración de corticoides (40-60 mg/día).

El 25 de Enero de 2010 la paciente volvió a ingresar ante la aparición de úlcera perianal, que tras ser biopsada se diagnosticó de pioderma gangrenoso, por lo que se incrementaron las dosis de corticoides (que en ese momento estaban en pauta descendente) a 60 mg/día y se añadió ciclosporina 300 mg/día. Durante el ingreso presenta disnea e infiltrados alveolares difusos, por lo que se suspende el tratamiento inmunosupresor y se realiza TAC, fibrobroncoscopia con BAL y BAS con cultivo para microorganismos habituales, micobacterias, *Legionella* y *Pneumocystis* que resultaron negativos y ecocardiografía que mostró buena función sistólica. Ante la negatividad de las pruebas microbiológicas, se reintrodujo el tratamiento inmunosupresor con resolución de los infiltrados, siendo dada de alta pautándose tratamiento corticoideo (60 mg/día) y ciclosporina (300 mg/día).

**Enfermedad actual:** Reingresa dos meses después por empeoramiento de las lesiones cutáneas, que mostraban extensión a región perianal, labio mayor derecho y zona sacra con necrosis y esfacelos. Además, tras mínimo traumatismo apareció lesión eritematosa en miembro inferior izquierdo.

**Exploración física:** Regular estado general. Aspecto cushingoide. Consciente y orientada. Afebril. Presión arterial 125/70 mmHg. Cardiopulmonar normal. Abdomen sin alteraciones. Úlcera perianal de gran tamaño, con fondo de características necróticas y bordes irregulares, lesiones necróticas en labio mayor derecho y zona sacra. Discreto edema en ambos miembros inferiores más acusado en miembro inferior derecho, lesión eritematosa anular en cara interna de pierna izquierda. Debilidad extremidades inferiores, ROTs conservados. Resto de exploración neurológica sin alteraciones.

### Exploraciones complementarias:

- **Analítica:** Glucosa 90 mg/dL, Urea 53 mg/dL, Na 138 mEq/L, K 2,98 mEq/L, GGT 63 UI/L, LDH 703 UI/L, Ca 7,2 mg/dL, Proteínas totales 4.8 g/dL, PCR 23 mg/dL, Hb 11,8 g/dL, Hto 33.7 %, Leucocitos 14.600/mm<sup>3</sup> (Neutrófilos 87%, Linfocitos 8%), Plaquetas 139.000/ mm<sup>3</sup>, VSG 46 fl, Quick 65%, INR 1,38, Dímero D 569, HbA1c 9,9 %, ANA negativos, serología hepatitis B, C y VIH negativa.
- **Radiografía simple de tórax:** Cardiomegalia. Pinzamiento del seno costofrénico izquierdo.
- **Ecografía doppler de miembro inferior izquierdo:** no signos de TVP.



- **Cultivo de lesiones cutáneas:** Se aísla *Enterococcus faecalis*, *E. Coli*, *Pseudomona aeruginosa* y *Proteus mirabilis* todos ellos sensibles a ciprofloxacino.

**Evolución:** Tras el ingreso, se instauró tratamiento con ciprofloxacino y metronidazol, se aumentó la dosis de corticoides a 80 mg/día y se mantuvo tratamiento con ciclosporina. Ante la mala respuesta clínica y la aparición de debilidad progresiva en miembros inferiores se decide disminuir dosis de corticoides e iniciar tratamiento con infliximab. A la semana del ingreso presenta bruscamente pérdida de visión en ojo izquierdo, que se atribuyó a obstrucción de la arteria central de la retina, iniciándose tratamiento con clopidogrel. Dos días después refiere pérdida de visión en el ojo derecho, objetivándose edema retiniano generalizado de aspecto isquémico. Se administra la primera dosis de Infliximab el día 15/3/10. Se solicita estudio de hipercoagulabilidad que no se llega a realizar por solicitar la familia el traslado al hospital la Fe de Valencia.



## Varón de 68 años con polirradiculopatía a estudio.

*Elena Caro Martínez (R4 Medicina Interna), Diana Piñar Cabezos, Ariadna Ramírez López, Jacqueline Cama Barbieri, María Dolores Jover Ríos, Manuel Pérez Fernández, Samuel Olmos, José Javier Hernández, Rosario Sánchez, Antonio Tello.*

Servicio de Medicina Interna. **Hospital General Universitario de Alicante (Alicante).**

E-mail: tello\_ant@gva.es

Fax: 965 933 505.

**Motivo de consulta:** Varón de 68 años de edad.

**Antecedentes personales:** Neumopatía por exposición laboral a gomas y SAOS.

**Enfermedad actual:** Dolor difuso en región sacra y glútea de predominio izquierdo que es tratado con analgésicos de primer y segundo escalón. Tras cuatro meses, el dolor se exacerba y comienza a aparecer debilidad en el miembro inferior izquierdo.

**Evolución:** Ante este cuadro clínico, el Servicio de Reumatología decide ingreso hospitalario y posteriormente pasa a cargo de Neurología, donde es diagnosticado de Poliradiculoneuropatía desmielinizante inflamatoria crónica. El paciente es dado de alta con traslado al Hospital del Mar para rehabilitación. Durante su ingreso se realizaron múltiples exploraciones diagnóstico-terapéuticas que incluyeron:

- **Proteinograma:** normal.
- **Inmunoelectroforesis sangre/orina:** normal.
- **Marcadores tumorales:** negativos.
- **Sedimento de orina:** normal.
- **Autoinmunidad:** ANA, ENA, ANCA, AntiMAG, AntiGM1, crioglobulinas y complemento sin alteraciones. ECA, Cobre, B12 y A. fólico normales. Ácidos grasos de cadena muy larga normales. Anticuerpos antineuronales, (Anti Hu, Anti Ri, anti yo, anti Cv2 AntiMa2,) negativos. HLA-B27 y B51 negativos.
- Se realizaron **tres punciones lumbares** para estudio de LCR con líquido siempre acelular, con estudio serológico, microbiológico, inmunológico e inmunoelectroforético normales. El único dato patológico fue hiperproteorraquia 49 mg/dl en la primera punción lumbar.
- **Electromiograma:** patrón neurógeno subagudo en estadio bastante activo en todos los músculos proximales y distales del MII y con menor intensidad en MID. Las velocidades de conducción del nervio periférico eran normales. Se repitió el EMG a los 3 meses que mostraba evolución de la patología a un estado más crónico.
- **Neuroimagen:** RM cerebral, RM Columna completa, Angiografía medular, Gammagrafía ósea, TC toracoabdominopélvico (en dos ocasiones) y Body-PET sin alteraciones. A los 3 meses se realizó nueva RM columna dorsolumbar y plexo lumbosacro que mostró alteración de señal y captación de nervio poplíteo izquierdo, alteración de señal de los grupos musculares de la hemipelvis izquierda sin signos de mielopatía.
- **Biopsia del nervio sural** que mostró arquitectura conservada y un discreto infiltrado linfocítico perivascular que afecta a vasos de endoneuro y perineuro, con ligera tumefacción endotelial sin evidencia de vasculitis ni depósito de amiloide.



El paciente comenzó con alteraciones de contractilidad vesical por lo que se realizó un nuevo PET que mostró lesiones multifocales en cono medular y raíces nerviosas desde L3 a S1, de moderada actividad hipermetabólica, se completó estudio con nueva RMN centrada en cola de Caballo que mostró hipertrofia de todas las raíces lumbares y primeras sacras y se realizó biopsia de raíz lumbar L5 informada como sin alteraciones histopatológicas relevantes.

En ese momento se decide instaurar tratamiento con bolos de Metilprednisolona iv durante 7 días consecutivos y posterior pauta de corticoides oral a dosis altas. Previamente había llevado esteroides con discreta mejoría inicial y gammaglobulinas inespecíficas.

El paciente presentó deterioro clínico con aparición de un síndrome confusional, constitucional además de una insuficiencia respiratoria aguda intensa. Se realizó AngioTC pulmonar que no mostró tromboembolismo pulmonar (TEP) pero evidenció lesiones ocupantes de espacio hepáticas compatibles con metástasis.



## ¡Doctora, me duele la espalda!

*Ana Mayor Pérez, (R2 Medicina Interna), M<sup>º</sup> Angeles Gil Hurtado.*  
Servicio de Medicina Interna. **Hospital Marina Baixa. Villajoyosa (Alicante).**  
E-mail: amape2@hotmail.com

**Motivo de consulta:** Paciente de 76 años que consulta por dolor intenso en miembro inferior derecho.

**Enfermedad actual:** Dolor intenso en miembro inferior derecho con dificultad para la deambulación acompañándose de fiebre con escalofríos y tiritona de 4 días de evolución.

**Exploración física:** Fiebre. Lassegue positivo. Fuerza: 4/5 en MID

### Exploraciones complementarias:

- **Analítica:** leucocitosis y elevación de PCR hasta valores de 30 mg/dL.
- **TAC y RM de columna lumbar:** confirmó la existencia de Espondilodiscitis L4-L5 con componente de partes blandas y obliteración del canal raquídeo.

**Evolución:** En hemocultivos se demuestra crecimiento de *Staphylococcus aureus* sensible a Cloxacilina. Se instauró tratamiento optimizado con Cloxacilina 2gr/iv/4 horas, mejorando progresivamente los parámetros de infección (PCR y leucocitosis en descenso).

A los 10 días del ingreso, el paciente presentó cuadro de dolor costal izquierdo con desaturación, anemia de 2 puntos de Hb y semiología de derrame pleural izquierdo. Se realizó toracocentesis con colocación de tubo de drenaje torácico, evidenciándose hemoneumotórax. Por dicho motivo el paciente requirió transfusiones reiteradas.



## Mujer con disnea y una sorpresa oculta.

*Robert Hurtado (R5 Medicina Interna), Carlos Soler, Mar Piedecausa, Elena Lorenzo, José Carlos Escribano, Rosario López, Ana Aquilino, Nuria Luquín, María Isabel Pérez-Soto, Clara Escolano, Ana Maestre, Óscar Torregrosa, Antonia Mora, Alberto Martín-Hidalgo.*

*Servicio de Medicina Interna. **Hospital General Universitario de Elche (Alicante).***

*Email: robex2@hotmail.com*

*Fax: 966 679 327.*

La orientación diagnóstica inicial de un paciente puede ser difícil y ocasionalmente, no coincidir con el diagnóstico final. Por ello, es importante confirmar si nuestro juicio clínico es similar al que se planteó antes de iniciar un tratamiento, ya que esto puede ocasionar retrasos terapéuticos, pruebas innecesarias e incluso complicaciones no deseadas. Presentamos el caso de una paciente que ingresa por un cuadro sugestivo de insuficiencia cardíaca congestiva con severa disnea, cianosis, baja saturación respiratoria y mal estado general que no respondía al tratamiento habitual de esta patología. La radiografía de tórax mostró un incremento del índice cardiorácico así como un ensanchamiento mediastínico, pero no un patrón compatible con insuficiencia cardíaca. Orientada como una insuficiencia cardíaca solicitamos una ecocardiografía doppler, que se nos informó como hipertensión pulmonar severa. Ante la ampliación del abanico de posibilidades diagnósticas iniciamos el protocolo diagnóstico de hipertensión pulmonar.



### Mujer de 61 años con fiebre prolongada y hepatoesplenomegalia.

*Raquel Martínez Goñi (Médica Adjunta Medicina Interna), Teresa Baeza, Bernardo Soldán Belda, Javier Alberdi Benito, Paula Calvo Ramírez, Nadia Ahmad Sánchez, Ana Maestre Peiró, M<sup>a</sup> Isabel P. Soto, Vicente Navarro López, Yolanda Calero Amaro, Adriana Hernández. Belmonte, Víctor Cánovas García, Erika Ascuñana Vásquez, Rosario Hernández Ros, Francisco Amorós Martínez, A. González Gasch.*  
Serv. de Med. Int. Hospital General Universitario de Alicante. **Hospital del Vinalopó (Elche).**  
E-mail: raca76@hotmail.com

**Motivo de consulta:** Síndrome constitucional y fiebre.

**Antecedentes personales:** Mujer de 61 años de origen colombiano, residente en España (Castilla León) desde hacía 7 años. Antecedentes de DM tipo 2, Schwannoma vestibular izquierdo intervenido en Julio 2003 con parálisis facial periférica residual y catarata ojo izquierdo secundaria a úlcera. Estenosis aórtica reumática CF II/IV de la CCS con recambio valvular (bioprótesis) en Abril 2003 e hysterectomizada en 1998.

**Enfermedad actual:** Ingresa en el Hospital de San Vicente (Alicante) en Diciembre de 2008 para estudio de síndrome constitucional de más de un año de evolución acompañado durante este tiempo de fiebre de hasta 38°C sin escalofríos ni tiritona.

**Exploración física:** Afebril durante la mañana, pero con picos vespertinos de hasta 39°C bien tolerados. Buen estado general, normohidratada y con palidez de mucosas. IMC 23,5 Kg/m<sup>2</sup>. Presión arterial 110/60 mmHg. Frecuencia cardíaca 71 lpm. Eupneica respirando aire ambiente. Sin ingurgitación yugular ni adenopatías. A la auscultación cardíaca destaca chasquido de apertura aórtico panfocal y a la exploración abdominal se objetiva hepatoesplenomegalia no dolorosa. El resto de la exploración física es anodina.

**Evolución:** Permanece ingresada durante 3 meses en el Hospital de San Vicente donde se realiza estudio exhaustivo del eje cardiopulmonar, gastrointestinal y hepatoesplénico que incluye: ecocardiograma transesofágico, angioRM hepática y colangio RM, gastroscopia y colonoscopia con toma de biopsias, ecografía abdomino-pélvica, TAC total-body y biopsias hepática y MO. En estudios analíticos destacan anemia microcítica hipocroma, leucopenia con leve neutropenia y linfocitosis relativa. En estudios microbiológicos tanto los hemocultivos seriados como las serologías para virus hepatotropos son negativas. Únicamente destaca serología de C.burnetii con IgM 1/32; IgG 1/320; IgG fase I 1/128; IgG fase II 1/320.

Con los resultados obtenidos, la paciente es remitida al HGU de Alicante ante la sospecha de linfoma hepato-esplénico.



## Mujer de 59 años con infiltrados pulmonares apicales bilaterales y nódulos mamarios subcutáneos.

*Ariadna Hernández Trejo (R2 Medicina de Familia), María Desamparados Marco latur, Maite Gomis Mascarell, Patricia Martín Rico.*

*Servicio de Medicina Interna. Hospital Marina Salud Denia. Denia (Alicante).*

*E-mail: mmarco\_latur@hotmail.com, ary\_ht23@hotmail.com*

*Fax: 96 578 17 88.*

**Antecedentes Personales:** Mujer de 59 años, con antecedentes de rinitis, asma bronquial estable y alopecia areata iniciada hacía 2 años, tratada y seguida por Dermatología, inicialmente con corticoides, con escasa respuesta, siendo abandonados por voluntad de la paciente y posteriormente con extractos vegetales asimismo sin respuesta, evolucionando a alopecia universal.

**Enfermedad Actual:** Acude por presentar desde hacía cuatro meses cuadro de malestar general y astenia asociado a tos frecuente no productiva y pérdida de 6 kg en el último mes así como aparición de pequeños nódulos superficiales en ambas mamas. Acudió a revisión rutinaria en Consultas Externas de Neumología un mes antes del actual ingreso realizándose una Radiografía simple de tórax que fue normal.

**Exploración Física:** Al ingreso destaca alopecia universal y discreta palidez cutánea. Auscultación cardiopulmonar con ruido espiratorio en campos supero-posteriores. A nivel mamario se palpan nódulos subcentimétricos de localización subcutánea distribuidos en todos los cuadrantes de ambas mamas así como en resto de pared torácica, abdominal, y en miembros inferiores que hasta la fecha la paciente no había advertido. No se palpaban adenopatías ni visceromegalias.

### Exploraciones Complementarias:

- **Analítica:** Hb 8,9 g/dL, VCM 84,1 fL, CHCM 32,9 g/dL, leucocitos 7.500/mL (neutrófilos 5.700/mL, linfocitos 1.120/mL), plaquetas 525.000/mL, PCR 110,5 mg/L, Quick 76%, ionograma función renal y hepática, sin alteraciones, sedimento urinario negativo.
- **Radiografía simple de tórax:** infiltrados algodinosos apicales bilaterales.
- **Estudio microbiológico:** Ag urinario de Neumococo y Legionella negativos. Exudado faríngeo negativo para PCR de virus gripe A H1N1. Serologías VHC, VHB, VIH, CMV y EBV negativas. Perfil neumonías atípicas (*Chlamydia Psitacci* y *Pneumophila*, *Coxiella* y *Mycoplasma Pneumoniae*) en fase aguda negativo. Mantoux negativo.
- **Mamografía y ecografía mamaria:** múltiples imágenes nodulares de bordes bien definidos en todos los cuadrantes y ambas regiones axilares, sin detectarse lesiones dominantes, microcalcificaciones, ni distorsiones del tejido fibroglandular.
- **TAC tóraco-abdominal:** afectación pulmonar bilateral de ambos lóbulos superiores de localización postero-superior, de predominio alveolar con patrón de "árbol en brote", nódulos alveolares confluentes y pequeñas cavidades de pared gruesa. Nódulos subcentimétricos esplénicos. Nódulos múltiples en tejido celular subcutáneo de tronco y mamas.

Se realizó biopsia y PAAF de una de las lesiones nodulares en pared abdominal y broncoscopia llegándose así al diagnóstico.



## Varón de 61 años con síndrome coronario agudo y coronarias normales.

*Alicia Verdú Berenquer (Médica Adjunta).*

*Servicio de Medicina Interna. Hospital Virgen del Castillo de Yecla (Murcia).*

*e-mail: aliciaverbe@hotmail.com*

*Fax: 968 719 806.*

**Motivo de consulta:** Varón de 61 años que acude a urgencias por dolor torácico.

**Antecedentes personales:** Alérgico a fenitoína y pirazonas e intolerancia a AAS. Exfumador. Hipertenso. Asma bronquial intrínseco y poliposis nasal. Intervenido de poliposis nasal y hernia inguinal izquierda. Accidente de moto en 1997 con fracturas costales izquierdas múltiples y contusiones hemorrágicas cerebrales múltiples sin secuelas. Ingreso el mes previo en Medicina Interna por neumonía multilobar por *Haemophilus Influenzae*. Tratamiento actual: olmesartán, teofilina, salmeterol/fluticasona y terbutalina.

**Enfermedad actual:** Episodios intermitentes en los últimos 15 días de dolor retroesternal opresivo, no irradiado, acompañado de náuseas, vómitos y sudoración que suele aparecer tras la ingesta pero también por la noche, sin relación con el esfuerzo y que ceden espontáneamente en unas 2 horas. En una primera visita en urgencias se realiza EKG y analítica con troponinas, ambas sin alteraciones, por lo que es dado de alta. A las pocas horas vuelve por dolor de similares características.

**Exploración física:** Taquicárdico, sudoroso y afectado por el dolor. Cardiopulmonar con tonos rítmicos, sin soplos y con murmullo broncovesicular normal. Abdomen blando, doloroso a la palpación de epigastrio, sin defensa, con Murphy negativo y sin masas ni megalias. Extremidades normales.

### Exploraciones complementarias:

- **Electrocardiograma:** Descenso ST V3-V5 y DIII que se normaliza en EKG sin dolor.
- **Hemograma:** Hb 15,2 g/dL, Leucocitos 13.700/mL (76% Neutrófilos, 13,6% Linfocitos, 4,1% Eosinófilos), Plaquetas 269.000/mL.
- **Bioquímica:** Troponina-I seriada: 0,0 ng/mL, 3,36 ng/mL, 3,64 ng/mL. Amilasa seriada: 1.112 U/L, 603 U/L, 427 U/L. Amilasuria 12.780 U/L. Resto de bioquímica normal.
- **Radiografía simple de tórax:** Sin hallazgos patológicos.
- **Ecografía abdominal:** Vesícula distendida de paredes engrosadas alitiásica.

**Evolución:** Ante estos hallazgos se consulta a Medicina Interna, decidiéndose ingreso con el diagnóstico de "SCASEST (IAM no Q) y reacción pancreática, a descartar pancreatitis aguda alitiásica". Se pauta tratamiento con reposo digestivo, fluidoterapia, AAS, clopidogrel, HBPM, solinitrina, carvedilol y oxígeno. Se solicita:

- **Coronariografía:** Coronarias normales.
- **TAC abdominal:** Nódulo en cola pancreática de 1,5 cm. que precisa RNM para completar estudio.



Al iniciar tolerancia tras coronariografía, el paciente presenta dolor epigástrico irradiado a región retroesternal con sudoración y vómitos. Se completa estudio con:

- **Fibrogastroscofia:** Hernia de hiato por deslizamiento. Mínimo esófago de Barret. Reflujo gastroesofágico leve, gastritis crónica superficial y una antroduodenitis que se biopsia.
- **RM abdominal:** Sin alteraciones significativas.
- **Colangio-RM:** Sin alteraciones significativas.

En los días sucesivos el paciente sigue refiriendo dolor de características similares tras la ingesta, en ocasiones acompañado de diarrea, por lo que se solicitó angioTAC abdominal para valorar posible isquemia mesentérica y hemograma urgente con el siguiente resultado: Hb 14 g/dL, leucocitos 10.700/mL con 35,9% eosinófilos (3.800 eosinófilos absolutos) y plaquetas 392.000/mL.





## **Varón de 27 años con hemorragia digestiva alta y masa retroperitoneal.**

**Gema Águila Manso (R4 Medicina Interna), Amalia Navarro Martínez, Elena Molina Pacheco, Pedro García Mas, Mario Solera Muñoz, Virtudes Martí Soler, M<sup>a</sup> José Rodríguez Martín, Gonzalo Gálvez Hernández, Ángel Fernández Fúnez.**

**Servicio de Medicina Interna. Hospital General de Almansa (Albacete).**

E-mail: [gemaam@hotmail.com](mailto:gemaam@hotmail.com)

**Motivo de consulta:** Varón de 27 años que consulta por melenas.

**Antecedentes familiares:** Tío materno fallecido por neoplasia esofágica. Varios miembros de la familia intervenidos de lipomas.

**Antecedentes personales:** No alergias. No DM, HTA ni dislipemias. No cardiopatía ni broncopatía. No patología digestiva previa. Trabaja manejando una carretilla mecánica. Fumador de 10 cig/día desde hace 5 años. No enolismo. Luxación de hombro derecho intervenida. Intervenido de fimosis 2 años antes. No tratamientos crónicos. Tomaba ibuprofeno de forma intermitente por lumbalgia.

**Enfermedad actual:** Presentaba desde hacía dos meses heces de coloración negruzca, que relacionaba con la toma ocasional de ibuprofeno por lumbalgia. Refería también pirosis y dolor epigástrico ocasional, no relacionado con la ingesta. No alteración del hábito intestinal. No perdido de peso, aunque sí hiporexia en los últimos días. Estudiado en la consulta preferente de Medicina Interna, se solicitó gastroscopia, quedando ingresado para estudio y observación.

**Exploración física:** Buen estado general, con palidez de piel y mucosas. No adenopatías palpables. No IY ni bocio. Abdomen blando y depresible, con dolor a la palpación en epigastrio. Tacto rectal en Urgencias: dudosas melenas. SNG en Urgencias: contenido limpio. Extremidades: sin edemas ni signos de TVP.

### **Exploraciones complementarias:**

- **Hemograma** al ingreso: Leucocitos 11,310/mL (fórmula normal), Hb 9,6 g/dL (tras dos concentrados: 10,2 g/dL), plaquetas 548.000/mL. Coagulación normal. Sedimento de orina sin alteraciones.
- **Bioquímica de ingreso:** colesterol 133 mg/dL, Fe 30 , ferritina 18. PCR 9,8. Resto normal incluyendo proteinograma, CEA y CA 19.9.
- **Fibrogastroscopia:** En segunda porción duodenal se aprecia tumoración extensa y mamelonada, con restos hemáticos, oscuros, adheridos, sin sangrado activo. Muy friable al roce y a la toma de biopsias, por lo que sólo se puede obtener una pequeña muestra, por riesgo de sangrado. Ocupa 1/3 de la luz duodenal y no se puede rebasar por la longitud del endoscopio, no por estenosis. No se identifica el área papilar, aunque no da la sensación de que la lesión dependa de la papila. Biopsia positiva para células malignas. Material escaso para diagnóstico etiológico.
- **Radiografías simples de de tórax y abdomen:** Normales.
- **TAC tóraco-abdomino-pélvico, con contraste:** masa de 7,5 x 6,6 x 6 cm, retroperitoneal, con centro hipodenso, necrótico, adyacente a la porción horizontal del duodeno, a la cual desplaza anteriormente e infiltra. También se encuentra inter-aortocava, desplazando e infiltrando a la



vena cava inferior. El origen de esta tumoración podría ser duodeno, más probable, o vena cava inferior, o bien una adenopatía que infiltra dichas estructuras. Esta masa contacta con una pequeña porción de la cabeza del páncreas y de la aorta, no pudiendo descartar afectación de dichas estructuras. Adenopatías locorregionales, la mayor de 2,6 x 2,7 y otras de 1 cm. No nódulos pulmonares ni otras alteraciones en parénquima pulmonar. No derrame pleural. No adenopatías mediastínicas significativas. Hígado normal. Vía biliar normal. Bazo sin alteraciones. Riñones y suprarrenales normales. No líquido libre.

**Evolución:** el paciente fue transfundido y permaneció estable. No se pudieron tomar nuevas biopsias de duodeno por ser la masa muy friable y con riesgo importante de sangrado.

Se realizó una exploración que nos llevó al diagnóstico.



## Varón de 84 años que ingresa por fiebre, dolor abdominal,... y ¿Qué son estas lesiones?.

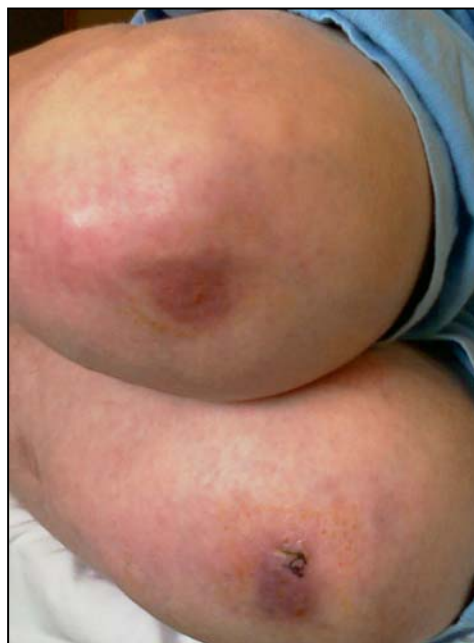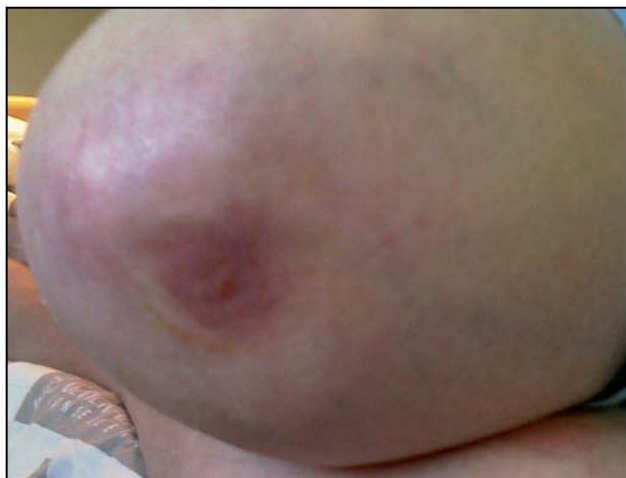Manuel Santa-Olalla González (R4 Medicina Interna), José María Cepeda Rodríguez.  
Servicio de Medicina Interna. **Hospital Vega Baja de Orihuela (Alicante).**  
E-mail: [manu.santaolalla@gmail.com](mailto:manu.santaolalla@gmail.com)

**Motivo de consulta:** Varón de 84 años que consulta por fiebre.

**Antecedentes personales:** Diagnosticado tres meses antes de Linfoma No Hodgkin difuso de célula grande (estadio IV-A), en tratamiento quimioterápico con CHOP-R. Hacía dos meses estuvo ingresado por episodio de pancreatitis aguda biliar y colecistitis aguda. Fue tratado con antibioterapia empírica.

**Enfermedad actual:** Acude a Urgencias por cuadro de seis horas de evolución de fiebre (38'5°C) acompañada de escalofríos. Además refiere molestias a nivel de hipocondrio derecho. Actualmente sin náuseas, vómitos ni alteraciones del ritmo intestinal. No coluria ni acolia.

**Exploración física:** Dolor a la palpación en hipocondrio derecho, con signo de Murphy positivo y sensación de masa palpable redondeada. También se observan lesiones dérmicas en ambas rodillas, que según el paciente presenta desde hace aproximadamente 4 meses. Son placas aplanadas, violáceas, bien delimitadas, de aproximadamente 3 x 2 cm de diámetro, con pápulas similares en su interior (Imágenes adjuntas).



### Exploraciones complementarias:

- **Analítica de Urgencias:** Bilirrubina total 0,2 mgr/dL, GOT 20 U/L, GPT 16 U/L, GGT 33 U/L, Fosfatasa Alcalina 100 U/L, Amilasa 21 U/L, Lipasa 129 U/L, PCR 10,52 mg/dL, Leucocitos 13,27 10<sup>9</sup>/L, Neutrófilos 86%, Hb 9,5 gr/dL, Quick 113%.

Se solicitaron pruebas de imagen abdominal y, ante la sospecha de infiltración cutánea por linfoma, se consultó con Dermatología para la toma de biopsia de las lesiones...



## Parálisis por “hipergolosinemia”.

*Vicente Vázquez Martínez (R1 Medicina Interna), Eduardo Díaz.*

*Servicio de Medicina Interna. Hospital de Torrevieja (Alicante).*

*E-mail: [mpino@torrevieja-salud.com](mailto:mpino@torrevieja-salud.com)*

*Fax: 965 721 343.*

**Motivo de consulta:** Varón de 24 años que consulta por debilidad muscular.

**Antecedentes personales:** Hipertiroidismo en tratamiento con tiamazol.

**Enfermedad actual:** Debilidad súbita generalizada de predominio en miembros inferiores con caída al suelo e imposibilidad para moverse de menos de 12 horas de duración.

**Exploración física:** Destacaba un bocio difuso grado II, taquicardia 120 lpm y pérdida de fuerza de miembros inferiores 3/5 simétrico, RCP normales e imposibilidad de la marcha.

### Exploraciones complementarias:

- **Analítica:** K<sup>+</sup> 2 mmol/L, TSH 0,007 µU/mL, T4 libre 4,18 µg/dl en Urgencias. Ya en planta se detecta: K<sup>+</sup> 4,2 mmol/L, TSH < 0,04 µU/mL, T4 3,72 µg/dl, insulinemia 26 pmol/L, con anticuerpos antimicrosomales y antitiroglobulina de 1.897 UI/mL y 973 UI/mL.
- **Electromiografía:** Sin alteraciones.
- **Electroneurografía;** Sin alteraciones.
- **TAC craneal:** Sin alteraciones.
- **RM lumbar:** Sin alteraciones.

**Evolución:** Se encuadra sindrónicamente el caso del paciente como de una parálisis flácida aguda (PFA). Dentro del proceso de diagnóstico diferencial de potenciales causas se reinterroga al paciente, que refiere haber tenido 3 episodios similares, de menor intensidad que aparecen previa ingesta de golosinas, siendo en el episodio actual de hasta 1 kg de golosinas.

Esta información lleva a la práctica de exploración complementaria que confirmó la sospecha diagnóstica final.



## **Varón de 40 años diagnosticado de paniculitis leve.**

*Esther López (R5 Medicina Interna), Milagros Gil, Juan Pedro Egea, Francisco Morales, Rocío Alcaraz, Faustino Herrero.*

Servicio de Medicina Interna. **Hospital Morales Meseguer (Murcia).**

E-mail. [jerterilla@hotmail.com](mailto:jerterilla@hotmail.com)

**Motivo de consulta:** Dolor abdominal.

**Antecedentes personales:** Varón 40 años diagnosticado en el último año de colon irritable en Consultas Externas de Digestivo a raíz de episodios de dolor abdominal tipo cólico y diarrea intermitente.

**Enfermedad actual:** Es remitido a la Consulta de Medicina Interna por su médico de Atención Primaria por persistencia del dolor abdominal. Aportaba una colonoscopia y endoscopia normales, y un TAC abdominal donde se informaba de la presencia de paniculitis leve. El resto del estudio realizado resultó normal, salvo VSG 40 mm 1ª h.

### **Exploraciones complementarias:**

- **Analítica:** Empeoramiento de la función renal, anemia leve y VSG de 100 mm 1ª h.
- **TAC abdominal:** Incremento de la paniculitis mesentérica ya descrita con característico signo del halo y presencia de pequeñas adenopatías, detectándose asimismo la presencia de una hidronefrosis bilateral, no descrita previamente, sin clara causa obstructiva.
- **PAAF:** Abundantes histiocitos. No malignidad.

**Evolución:** Con el diagnóstico de paniculitis mesentérica con afectación retroperitoneal-hidronefrosis bilateral, se inicia tratamiento corticoideo y se deriva a Urología, que procede a colocación de sendos catéteres ureterales.

Tras 6 meses de tratamiento corticoideo el paciente presenta remisión de la sintomatología, normalización de VSG y estabilización de la función renal, retirándose los catéteres ureterales. En TAC de control se observa mejoría de los signos de paniculitis y de la hidronefrosis bilateral.

Unos dos meses después de la suspensión del tratamiento corticoideo, comienza con dolores en ambas rodillas, de tipo continuo, sin signos inflamatorios. Se realiza radiología simple, observándose lesiones osteoblásticas en fémur y tibia de forma bilateral. Se solicita gammagrafía ósea y AP que indican y confirman el diagnóstico.



## Varón de 25 años que consulta por edemas y paraparesia.

*Anabel Cascales Vallejo (R3 Medicina Interna), Juan Bautista Vidal Bugallo.*

*Servicio de Medicina Interna. Hospital Universitario Virgen de la Arrixaca (Murcia).*

*E-mail: [belanapo@hotmail.com](mailto:belanapo@hotmail.com)*

*Fax: 968 369 417.*

**Motivo de consulta:** Varón de 25 años remitido a nuestro centro por cuadro de polineuropatía y gammapatía IgA  $\lambda$ .

**Antecedentes Personales:** Eritema Multiforme a los 16 años. Vómitos, dolor fosa renal izquierda y diarrea hacía un año etiquetado de cólico reno-ureteral no expulsivo. No toma medicación de crónica. No viajes al extranjero. Carnicero.

**Enfermedad actual:** Un año previo al ingreso en nuestro centro, fue valorado por cuadro de edemas leves en MII, con ecocardiografía que objetivó mínimo derrame pericárdico sin compromiso. Cuatro meses después ingresa por empeoramiento de edemas, asociado a sensación de pesadez en MII, pérdida de peso de 7 kg. y episodios de diarreas sin productos patológicos.

**Exploración Física:** Estado general conservado, febrícula, soplo sistólico aórtico, múltiples adenopatías en territorios periféricos y edema hasta tobillo con fóvea.

### Exploraciones Complementarias:

- **Analítica:** Hb 11,9 g/dL, VCM 82 fL, Plaquetas 661.000/mL, Leucocitos 6.100/mL (50% neutrófilos), Creatinina 0,76 mg/dL,  $\beta_2$  microglobulina 2.660 mg/dL.
- **TAC tórax+abdomen+pelvis:** Hepatoesplenomegalia. Adenopatías axilares, precarinales, prevasculares, retroperitoneales, inguinales e ilíacas.
- **Ecocardiograma:** Persistencia derrame pericárdico ligero.
- **Estudios de imagen de tubo digestivo:** sugestivos de hiperplasia nodular linfoide intestinal.
- **Biopsia rectal:** negativa para amiloide.
- **Biopsia adenopatía inguinal:** Cambios reactivos.

**Evolución:** Veinte días después el paciente acude a revisión, añadiendo a la clínica previa importante dificultad para la marcha: Reingresa para completar estudio con:

- **Punción lumbar:** Bioquímica anodina y cultivo y citología negativos.
- **EMG urgente:** Polineuropatía sensitivo-motora aguda y simétrica preferentemente axonal con afectación muy severa de MII y leve de MSS.
- **Analítica:** Banda monoclonal IgA  $\lambda$ . Autoinmunidad y crioglobulinas negativas.
- **Serie ósea:** Sin lesiones.
- **Aspirado Médula Ósea:** Aspecto reactivo. No infiltración.

Dado la polineuropatía severa junto presencia de gammapatía monoclonal se decide traslado a nuestro centro para valorar plasmaféresis tras recibir tratamiento con pulsos de metilprednisolona.



A su llegada a nuestro Servicio el paciente se encontraba normotenso, apirético, eupneico, con múltiples adenopatías y hepatoesplenomegalia, acropaquias, acrocianosis leve e hiperpigmentación en cara interna de ambas rodillas. Añadía afectación motora distal en MII de grado severo, con ROTs universalmente abolidos, sensibilidad posicional abolida, con disminución de sensibilidad discriminativa y sensibilidad termo-algésica conservada.

Se realizó un examen ocular.



## Alteraciones de la bioquímica hepática en mujer joven.

Ana Belén Melgarejo González (R3 Medicina Interna), Rosa García Concepción, Francisco Sarabia Marco, Eva García Villalba, Mari Paz Egea Campoy, Francisco Román López Andreu  
Sección Medicina Interna. **Hospital General Universitario Reina Sofía. Murcia.**

E-mail: [jose.soriano@carm.es](mailto:jose.soriano@carm.es)

Fax: 968 359 002.

**Motivo de consulta:** Mujer de 16 años remitida a Consultas Externas de Medicina Interna por hipertransaminasemia mantenida.

**Antecedentes personales:** No alergias medicamentosas. No HTA, DM ni dislipemias. No hábitos tóxicos. Sin enfermedades médicas conocidas ni cirugías previas. No toma tratamientos crónicos. Sin antecedentes familiares de interés.

**Enfermedad actual:** Consulta en Julio de 2008 por elevación persistente de enzimas hepáticas, triplicando su valor, de dos años de evolución, asintomática. Sin lesiones cutáneas, amenorrea, alteraciones neurológicas ni prurito. Afebril.

**Exploración física:** Buen estado general. Normohidratada y normocoloreada. Presión arterial 110/60 mmHg. Afebril. Eupneica. Sin adenopatías. No lesiones cutáneas. Ruidos cardíacos rítmicos a 70 lpm, sin soplos. Murmullo vesicular pulmonar conservado y sin ruidos añadidos. Abdomen blando y depresible, no doloroso, sin masas ni visceromegalias, peristaltismo conservado. Extremidades inferiores sin edemas ni datos de TVP, pulsos presentes y simétricos. Pupilas normales, pares craneales simétricos y centrados, no focalidad sensitivo-motora, reflejos normal, marcha sin alteraciones.

### Exploraciones complementarias:

- **Bioquímica:** Gluc 89 mg/dL, Urea 29 mg/dL, Creatinina 0,57 mg/dL, Bilirrubina Total 0,66 mg/dL, Proteínas totales 7,5 g/dL, Fosfatasa Alcalina 211 U/L, CK 168 U/L, GGT 101 U/L, GOT 68 U/L, GPT 274 U/L, LDH 354 U/L, PCR 0,1 mg/dL, Cupremia 81 µg/dL, Ceruloplasmina 20,8 µg/dL. Perfil lipídico, iones y función tiroidea dentro de la normalidad.
- **Hematología:** Hb 14,1 g/dL, Hcto 40%, VCM 88,1 fL, Leucocitos 6.100/mL con fórmula normal, plaquetas 335.000/mL, VSG 30 mm 1ª H, Actividad Prot. 86%, TTPA 44 s, Fe 125 µg/dl, Transferrina 310 mg/dL, Ferritina 71 mg/L, Vitamina B12 562 pg/ml, Folato 5,4 ng/mL, Haptoglobina 6 mg/dL.
- **Autoinmunidad:** Factor reumatoide 7 U/mL, Inmunoglobulinas normales, C3 141 mg/dL, C4 13,3 mg/dL. ANA, antiDNA, ANOES, Ac. Antimusculo liso, Ac. Antimitocondriales, anti LKM-1, Ac anticardioplipinas, Crioglobulinas y Ac.antitransglutaminasa (IgA) negativos. Alfa-1-antitripsina normal.
- **Serologías:** Anti-HBs-Ag positivo, Anti HBc, HbsAg negativos, VHA, VHC negativos. IgG Epstein Barr positivo, IgG Legionella positivo. Resto de atípicas, toxoplasma y CMV negativo.



- **Electrocardiograma:** RS a 75 lpm, eje 60°, sin alteraciones del ST.
- **Radiografía simple de tórax:** No cardiomegalia, infiltrados ni derrames.
- **Ecografía abdominal:** Hígado de ecogenicidad y tamaño normales, sin lesiones focales. Vesícula alitiásica de pared fina. Vías biliares intra y extrahepática no dilatadas. Páncreas invisible por interposición de gas. Bazo de tamaño y ecogenicidad normales y sin lesiones. Riñones de tamaño y ecoestructura conservada, sin lesiones focales, sin litiasis y sin dilatación de sistema excretor. No se observa líquido libre abdominal.



## “Las apariencias engañan”.

*Lola León Martínez, Carmen Aguayo Jiménez, Adriana Sánchez Serrano, Antonio Reguera García, José Luis Almarza Mesa, José María Alonso Pardo, Pedro Paricio Núñez.*

Servicio de Medicina Interna. **Hospital Los Arcos. San Javier (Murcia).**

E-mail: [lola.leon@telefonica.net](mailto:lola.leon@telefonica.net)

Fax: 968 570 914.

**Motivo de consulta:** Varón de 32 años que ingresa por fiebre de tres semanas de duración, sudoración y síndrome constitucional. No mejoría con amoxicilina empírica 4-5 días.

**Antecedentes personales:** Colitis ulcerosa de 8-10 años de evolución en tto con mesalazina 1 gr/día; sin brote actual. Síndrome cerebeloso axial de origen posible vírico/tóxico en 2001. Trabajador de la construcción.

**Exploración física:** Destaca presión arterial 140/90 mmHg, frecuencia cardíaca 104 lpm, temperatura 37,4 °C. Resto normal.

### Exploraciones complementarias:

- **Analítica:** Anemia ferropénica; creatinina en el límite alto de la normalidad; aumento discreto de enzimas hepáticas; aumento de reactantes de fase aguda; hh tiroideas normales; ANOES negativos.
- **Microbiología:** Hemocultivos, urocultivos y estudio micobacterias negativos. Serologías múltiples negativas.
- **Radiografía simple de tórax:** Normal.
- **Ecocardiograma:** Normal.
- **Ecografía abdominal:** Compatible con pielonefritis.
- **Gammagrafía renal con Tc<sup>99</sup>:** Apoya hallazgos anteriores.
- **TAC torácico y abdomino-pélvico:** Derrame pleural bilateral leve. Áreas hipodensas en ambos riñones y numerosas adenopatías retroperitoneales en hilos renales e interaortocava de hasta 2 cm.

**Evolución:** Ante diagnóstico de pielonefritis aguda bilateral multifocal se trata con ceftriaxona con buena respuesta y alta. El paciente reingresa nueve días después por fiebre y dolor abdominal. Con:

- **Analítica:** Reactantes de fase aguda elevados, anemia ferropénica, y disminución de actividad de protrombina.
- **Microbiología:** Se repiten previas, que son negativas.
- **Gammagrafía con leucocitos marcados con Tc<sup>99</sup>:** No acúmulos.
- **Fibrocolonoscopia:** Biopsias a ciegas negativas.

Se retira mesalazina y se reinicia ceftriaxona. A la semana apirético y alta. En seguimiento en Consultas Externas presenta dolor lumbar que se trata con paracetamol más metamizol:

- **TAC abdominal:** Conglomerado adenopático de 4 cm en hilio renal izquierdo con persistencia del resto de lesiones.



Se rechaza laparotomía exploradora por Cirugía. Se practica PAAF de la zona, obteniéndose muestra con celularidad fibroinflamatoria, ¿fibrosis retroperitoneal idiopática?. Al mes afebril, sin anemia ni dolor lumbar y con disminución de PCR.

Reaparición de los síntomas a las 2-3 semanas: fiebre, pérdida de peso, dolor lumbar derecho irradiado a testículo. Las exploraciones complementarias en ese momento mostraron:

- **Analítica:** Anemia, Creatinina 1,4 mg/dL, aumento de PCR y VSG.
- **Ecografía abdomen/renal/testicular:** Riñones sin alteraciones, ectasia izquierda grado I-II y pequeño hidrocele ipsilateral.
- **Médula ósea:** Cambios reactivos.
- **TAC tóraco-abdominal:** Adenopatías axilares izquierdas (15 y 12 mm). Áreas hipodensas en riñón derecho sugestivos de infartos. Riñón izquierdo aumentado de tamaño con retraso en fase nefrográfica. Cálices, pelvis y uréter proximal comprimidos. Compresión vascular de hilio por masa retroperitoneal (conglomerado adenopático). Paniculitis mesentérica. Infiltración de ambos psoas, más el izquierdo.

Se localiza ganglio axilar izquierdo, se realiza biopsia y se obtiene el diagnóstico.



## Mujer de 74 años con debilidad en las piernas.

*Pilar Sánchez Beteta* (R1 Medicina de Familia), Francisco Javier Polo Romero, Laura Ramírez Relinque, Yolanda Santisteban López, Bárbara Rodríguez Martín, Julio M. Moreno Salcedo, Ana M. Tormo Cantos, José Luis Beato Pérez.

Servicio de Medicina Interna. **Hospital de Hellín (Albacete).**

E-mail: [fjpolor@sescam.jccm.es](mailto:fjpolor@sescam.jccm.es)

Fax: 967 304 611.

**Motivo de consulta:** Parestesias y debilidad en miembros inferiores.

**Antecedentes personales y familiares:** Mujer de 74 años sin alergias farmacológicas. Hipotiroidismo autoinmune en tratamiento sustitutivo. Poliartrosis y espondiloartrosis dorsolumbar. Colectectomía. Intervenida de prolapso uterino. Padre fallecido de neoplasia de pulmón. Valorada por Medicina Interna en consulta tres meses antes por astenia inespecífica y elevación de reactantes inflamatorios, con estudio básico (que incluía TC torácico) sin hallazgos. Se indicó tratamiento empírico con esteroides que la paciente no realizó. Tratamiento habitual con omeprazol, levotiroxina e ibuprofeno.

**Enfermedad Actual:** Parestesias en miembros inferiores en las últimas 48 horas, ascendentes hasta rodillas. Refiere dificultad para la movilización de ambas piernas en el último mes que le ocasiona alteraciones en la marcha. Niega cuadro infeccioso franco previo ni vacunación reciente.

**Exploración Física:** Presión arterial 150/70 mmHg. Frecuencia cardíaca 88 lpm. Buen estado general. No adenopatías periféricas palpables. Cardiopulmonar y abdomen normales. Extremidades inferiores sin edemas ni signos de TVP. Exp. Neurológica: PICNR. MOE normal. Fuerza normal en extremidades superiores y 4/5 en inferiores con ROTs conservados. Sensibilidad termoalgésica disminuida "en calcetín", con sensibilidad vibratoria conservada. Bipedestación mantenida con aumento del plano de sustentación, pérdida de braceo y tendencia a anteropulsión.

### Exploraciones Complementarias:

- **Análítica:** Hb 16 g/dL, plaq 121.000/mL, Leucocitos 26.900/mL (78% neutrófilos, 15% linfocitos), VSG 52 mm<sup>1</sup>h, Triglicéridos 161 mg/dL, GOT 42 UI/L, GGT 51 UI/L, LDH 990 UI/L, Ferritina 551 ng/mL, IST 79%, T4 Libre 1,43 ng/dl, TSH 9,69 UI/mL. Inmunoglobulinas, proteinograma, orina, y ECA normales. Acdo. Fólico 2,89 ng/ml (vn 5,3-12,2), Vitamina B12 205 pg/mL (indeterminado).
- **Serologías:** Brucella, coxiella, VIH negativas.
- **Radiografía simple de tórax:** Aumento de tamaño de mediastino medio y superior (ya presente en Rx previas y estudiado mediante TAC, resultando normal).
- **LCR:** Hematías 490 (traumática), Leuc 20 (MN 60%, PMN 40%), glucosa 55 mg/dL, proteínas 76 mg/dL, bandas oligoclonales normales. Cultivo negativo. Anticuerpos anti-Hu negativos y antigangliósido no determinados por muestra insuficiente.
- **RM Lumbar y sacra:** Escoliosis izquierda. En el cuerpo de L5 disminución de intensidad de señal generalizada en T1, con hiperintensidad heterogénea en T2. Discos intervertebrales y canal raquídeo normales. Captaciones nodulares de contraste, algunas de ellas en anillo en el interior del cuerpo vertebral sin afectación de pedículos ni de partes blandas paravertebrales. No compromisos radiculares.



- **Gammagrafía ósea con Tc-99:** Hipercaptación moderada en D10 y discreta en sacroilíaca izquierda. Aumento difuso de captación en hombros, caderas, y rodillas. Compatible con aplastamiento vertebral dorsal de origen osteoporótico y sacroileitis izquierda.

**Evolución:** En las primeras 48 horas del ingreso se objetiva pérdida progresiva de la sensibilidad termoalgésica y propioceptiva profunda en ambos miembros inferiores hasta raíz de muslos junto con abolición completa de reflejos, asociando pérdida del control del esfínter vesical, no existiendo nivel sensitivo a nivel de abdomen ni tronco. No se observan alteraciones en miembros superiores ni en pares craneales.

Ante esta situación se solicitó una prueba diagnóstica.



## Deterioro neurológico agudo en mujer de 22 años que ingresa por anorexia.

*Gloria Tornel Sánchez (R2 Medicina Interna), Celia Albaladejo Ortiz, Josefina Vega Cervantes, Ana Rodríguez Pavía, Esther Peñalver González, José Albaladejo Méndez, Vicente Herrero Sagastume.*

S. Medicina Interna. **Hospital Universitario Santa María del Rosell. Cartagena (Murcia).**

E-mail: [gloriatornel@hotmail.com](mailto:gloriatornel@hotmail.com)

Fax: 968 327 386.

**Motivo de consulta:** Mujer de 22 años, que acude al servicio de Urgencias por pérdida de peso y vómitos.

**Antecedentes personales:** Nacionalidad marroquí con residencia en España desde hace tres años. Sin otros antecedentes de interés.

**Enfermedad actual:** Durante la entrevista clínica se evidencia una importante barrera idiomática que limita la anamnesis. Esta, se realiza al familiar acompañante debido al mutismo y a la falta de colaboración de la paciente. Dicho familiar relató un cuadro de ánimo depresivo, negativa a la ingesta y pérdida de 15-20 kilos de peso en los últimos 2 meses, que relacionaba con la situación social de esta (falta de trabajo, familia en el extranjero, inmigrante sin regularizar); posteriormente inicia episodios de vómitos de carácter alimenticio, sin fiebre ni otra clínica acompañante.

**Exploración física:** Destaca el mutismo con ausencia de respuesta ante preguntas sencillas, y el estado caquéctico de la paciente que se encontraba en posición fetal mantenida con resistencia a la colocación en decúbito supino, lo que dificultó la realización de una correcta exploración. En la auscultación cardíaca, pulmonar y la exploración de abdomen y extremidades inferiores no se encontraron hallazgos significativos.

**Evolución:** Durante las primeras 24 horas de estancia hospitalaria presenta deterioro del nivel de conciencia, sin focalidad neurológica y posterior desarrollo de febrícula.

### Exploraciones complementarias:

- **Análítica:** Anemia microcítica e hipocroma (Hb 6,8 gr/dL), hiponatremia (132 mEq/L), hipopotasémica (3,4 mEq/L), hipocalcemia (6,7 mg/dL).
- **EKG, gasometría y radiografía simple de tórax:** Sin alteraciones.
- **TAC craneal urgente:** Hipodensidad en lóbulo frontal izquierdo de probable origen isquémico asociado a hipodensidad en sustancia blanca en región peri y supraventricular con realce a nivel cortical y ambos lados de la línea media interhemisférica al introducir contraste.
- **Punción lumbar:** Líquido opaco de aspecto cetrino con proteinorraquia, hipogluorraquia, y celularidad de predominio polimorfonuclear (80%), con 10 hematíes y 30 leucocitos. Tinta China y PCR *M Tuberculosis* negativas.



### **Hombre de 38 años remitido desde la Consulta de Cirugía.**

*M<sup>a</sup> Carmen Alcántara Zafra (R5 Medicina Interna), Gerardo Alonso García, José Luis Mulero Conde, Martín Olivar Buera, Enrique Mené Fenor.*

Servicio de Medicina Interna. **Hospital Rafael Méndez. Lorca (Murcia).**

E-mail: [carmencantara80@yahoo.es](mailto:carmencantara80@yahoo.es)

Paciente de 38 años de edad de nacionalidad ecuatoriana. Residente en España desde hacía 11 años. Antecedentes personales de tuberculosis pleural hacía 9 años.

Es remitido por su médico de Atención Primaria a la consulta de Cirugía General, por presentar, desde hacía 1 año, un nódulo subcutáneo de 0.5 cm en zona subaxilar derecha. El paciente demandaba exéresis del mismo por dolor local, la cual se llevó a cabo, extirpándose también otra formación subcutánea de consistencia y tamaño similar en la región epigástrica.

Ante un hallazgo inesperado obtenido tras dichas exéresis, el paciente es remitido a las Consultas Externas de Medicina Interna.



## Epigastralgia de dos meses de evolución.

Rosario Solano Vera (R Medicina Interna), D Ruiz Ribó.  
Servicio de Medicina Interna. **Hospital Virgen de la Luz (Cuenca).**  
E-mail: [charosolve@hotmail.com](mailto:charosolve@hotmail.com)  
Fax: 969 231 382.

**Motivo de consulta:** Remitido a C. Ext. de MI por epigastralgia de unos dos meses de evolución.

**Antecedentes personales:** Varón de 59 años con hipercolesterolemia tratada con atorvastatina. No ha sido nunca fumador y es bebedor ocasional sin otros hábitos tóxicos. Conductor de autobuses jubilado

**Enfermedad actual:** El paciente refería esa epigastralgia sin relación con las comidas, con una sensación de dudosa pirosis "que sube" y en las últimas semanas acompañada de mareo inespecífico de segundos de duración pero cada vez más frecuente. Interrogado, niega vómitos o diarrea, hematemesis o melenas. Tampoco había presentado síndrome constitucional, dolor torácico, palpitaciones o disnea. En cuanto a clínica infecciosa, negaba fiebre, sensación distérmica, rash cutáneo, cefalea.... La anamnesis fue negativa para clínica neurológica. Desde el comienzo del cuadro su médico había iniciado ranitidina, posteriormente omeprazol a dosis de 20 mg/día que aumentó a 40mg/día, junto con domperidona y sulpiride sin mejoría.

**Exploración física:** Presión arterial 120/75 mmHg, Sat O<sub>2</sub> basal 97%, Frecuencia cardíaca rítmica a 82lpm. Buen estado general. Bien hidratado y profundido. Buena coloración de piel y mucosas. No rash cutáneo, no alteraciones de pigmentación. No heridas cutáneas. No ingurgitación yugular, bocio ni adenopatías palpables. Ruidos cardíacos rítmicos y sin soplos. Murmullo vesicular pulmonar conservado y sin ruidos sobreañadidos. Abdomen blando y depresible, no doloroso a la palpación, ruidos hidroaéreos presentes, no metálicos, no defensa, Murphy y Blumberg negativos. PPRB -. Tacto rectal: próstata ligeramente agrandada no dolorosa ni caliente de consistencia blanda. No signos de sangrado. Extremidades inferiores sin edemas, ni signos de TVP. Pulsos periféricos palpables y simétricos. Pares craneales normales, Fuerza y Sensibilidad en las cuatro extremidades proximal y distal 5/5. Reflejos osteotendinosos presentes, simétricos y normales. RCP flexor bilateral. No disimetrías. Romberg negativo. Marcha normal. No rigidez de nuca ni signos meníngeos. Testículos normales no dolorosos

### Exploraciones complementarias:

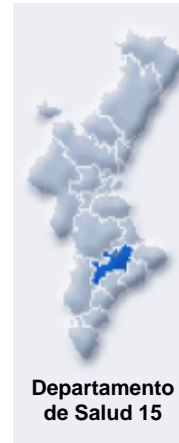
- **Analítica:** Hemograma, coagulación y bioquímica (con TSH), normales.
- **Sistemático de orina:** Normal.
- **EKG:** RS a 90 lpm, eje 30°. No bloqueos, no signos de isquemia aguda.
- **Fibrogastroscofia:** Sin hallazgos de interés.
- **Radografía simple tórax y abdomen:** Sin hallazgos significativos.
- **Ecocardiograma, Holter y ergometría:** Sin hallazgos significativos.
- **Ecografía abdominal:** Normal.
- **Serologías:** VIH, VHB y VHC negativas.
- **Marcadores tumorales:** Negativos.

La siguiente prueba diagnóstica del paciente conllevó el ingreso del mismo para completar estudio más



rápida. Se inició tratamiento desapareciendo la clínica a las 24 horas.





**Secció de Medicina Interna.**

**Hospital Verge dels Liris.**

**Departamento de Salud 15.**

**Agència Valenciana de Salut.**

**Alcoi.**

*<http://alcoi.san.gva.es/minterna>*